

# 健診結果 の見方



## 血液検査

- 血液一般・・・ P2
- 糖代謝・・・ P2
- 肝機能・・・ P3
- 膵機能・・・ P3
- 肝炎・・・ P4
- 脂質・・・ P4
- 痛風・・・ P4
- 腎機能・・・ P5
- 電解質・・・ P5
- 炎症反応・・・ P5
- 腫瘍マーカー・・・ P6
- 尿検査・・・ P6

## 身体測定

- BMI・体脂肪率・・・ P7
- メタボリック判定・・・ P7

## 感覚器官系検査

- 聴力・・・ P8
- 視力・・・ P8
- 眼圧・・・ P8
- 色覚・・・ P8
- 眼底・・・ P9

## 循環器系検査

- 血圧・・・ P10
- 心電図・・・ P11~12

## 呼吸器系検査

- 肺機能・・・ P13
- 胸部X線・・・ P14~15

## 消化器系検査

- ABC検診・・・ P16  
(ピロリ菌・ペプシノゲン)
- 便検査・・・ P17
- 腹部エコー・・・ P17
- 胃部X線・・・ P18

## 循環器系検査

- 乳エコー・・・ P19
- 子宮がん検査・・・ P20~21

## 甲状腺検査

- 血液検査・・・ P22  
(TSH・FT3・FT4)
- 甲状腺エコー・・・ P22

## 骨粗しょう症検査

- 骨密度検査・・・ P23

# 血液検査

## 血液一般

|         |   |
|---------|---|
| 白血球     | 白血球は、細菌やウイルスなどから体を守る「免疫」の働きをしています。体の中で炎症や感染が起こると増えることがあります。         |
| 赤血球     | 赤血球の数を調べる検査です。少ないと「貧血」、多すぎると「多血症」などの可能性があります。                       |
| ヘモグロビン  | 赤血球の中にあり、酸素を全身に運ぶ大切な役割があります。数値が低いと、貧血による疲れやすさ・息切れ・めまいなどが起こることがあります。 |
| ヘマトクリット | 血液中に赤血球がどのくらい含まれているかを示す検査です。貧血や脱水の状態をみる目安になります。                     |
| 血小板     | 血を固めて出血を止める働きをしています。少ないと出血しやすく、多いと血栓ができやすくなることがあります。                |
| 血清鉄     | 体に必要な「鉄分」の量を調べます。不足すると鉄欠乏性貧血となり、疲れやすさ、めまい、頭痛などが起こることがあります。          |
| 好中球     | 細菌感染や急性の炎症で増加します。   |
| リンパ球    | ウイルス感染症などで増加します。  |
| 単球      | 慢性的な炎症や結核などで増加します。  |
| 好酸球     | アレルギー疾患や寄生虫感染などで増加します。  |

## 糖代謝

|       |  |
|-------|--|
| 血糖    | 血液中の血糖（ブドウ糖）の量を調べる検査です。血糖値を下げるインスリンの働きが不足すると血糖値が高くなり、糖尿病の可能性があります。 |
| HbA1C | 過去1～2か月の平均的な血糖の状態を調べる検査です。食事の影響を受けにくく、糖尿病の診断に有効です。                 |

## 肝機能

|               |  |
|---------------|--|
| 総蛋白           | 血液中のたんぱく質の総量を調べます。数値が低い場合は栄養障害、ネフローゼ症候群、がんなど、高い場合は多発性骨髄腫、慢性炎症、脱水などが疑われます。              |
| アルブミン         | 血液中で最も多いたんぱく質です。栄養状態や肝機能を反映し、低下すると栄養不足や肝障害などが疑われます。                                    |
| A/G比          | 血液中の「アルブミン」と「グロブリン」の割合を示します。肝臓病や慢性炎症などの指標になります。  |
| AST(GOT)      | 肝臓・心臓・筋肉・腎臓などに含まれる酵素です。これらの臓器に障害や炎症が起こると、血液中に漏れ出して数値が高くなります。                           |
| ALT(GPT)      | 主に肝臓に多く含まれる酵素です。数値が高い場合は、脂肪肝や肝炎など、肝臓の障害が疑われます。ASTと合わせて確認することで、病気の種類を推測します。             |
| $\gamma$ -GTP | 肝臓や胆道に異常があると高くなる酵素です。特にアルコールの影響を受けやすく、飲酒習慣による肝機能障害の指標になります。                            |
| ALP           | 主に肝臓・胆道・骨などに多く含まれる酵素です。これらの臓器に異常があると数値が高くなる場合があります。                                    |
| 総ビリルビン        | 古くなった赤血球が分解される時にできる成分です。数値が高いと黄疸や肝臓・胆道の病気・貧血などが疑われることがあります。                            |
| LDH           | 全身のさまざまな細胞に含まれる酵素です。肝臓だけでなく、心臓・筋肉・血液などに異常がある場合も高くなる場合があります。                            |
| ChE           | 肝臓、膵臓、心臓などに多く存在しますが、肝臓で合成されているため、肝機能をよく反映しています。肝臓障害や栄養障害などで低下し、ネフローゼ症候群や脂肪肝などでは高くなります。 |

## 膵機能

|         |  |
|---------|--|
| 血清アミラーゼ | 主に膵臓や唾液腺から分泌される消化酵素で、食べ物のでんぷんを分解する働きがあります。数値が高い場合は、急性膵炎・慢性膵炎・唾液腺炎（おたふくかぜなど）などが疑われることがあります。一方、膵臓の働きが低下している場合には低値となる場合があります。 |
|---------|--|

# 肝炎

|       |  |
|-------|--|
| HBs抗原 | B型肝炎ウイルスに現在感染しているかを調べる検査です。陽性の場合、現在B型肝炎ウイルスに感染している可能性があり、詳しい検査が必要になります。  |
| HBs抗体 | B型肝炎ウイルスに対する免疫（抵抗力）があるかを調べる検査です。陽性の場合、過去にB型肝炎に感染したことがある、またはB型肝炎ワクチン接種により免疫ができていたことを示します。                               |
| HCV抗体 | C型肝炎ウイルスに感染したことがあるか、現在感染している可能性があるかを調べる検査です。陽性の場合、現在感染しているかを確認するための追加検査が必要になります。C型肝炎は肝臓に負担をかける病気のため、肝臓専門医への相談をおすすめします。 |

# 脂質

|               |  |
|---------------|--|
| 総コレステロール      | 血液中のコレステロール全体の量を調べます。これが異常に高いと動脈硬化の進行が早まり、長期的には心筋梗塞や狭心症、脳梗塞などが起こりやすくなります。            |
| HDLコレステロール    | 「善玉コレステロール」と呼ばれています。余分なコレステロールを回収し、動脈硬化を予防する働きがあります。                                 |
| LDLコレステロール    | 「悪玉コレステロール」と呼ばれています。増えすぎると血管にたまり、動脈硬化や心筋梗塞・脳梗塞の原因になることがあります。非常に高い値が続く時には、内科を受診して下さい。 |
| 中性脂肪          | 体を動かすエネルギー源となる脂肪です。高カロリー食やアルコールの過飲、運動不足などで高くなります。内臓脂肪の増加や脂肪肝、動脈硬化の原因になることがあります。      |
| nonHDLコレステロール | LDL-コレステロールだけでなく、動脈硬化を引き起こしたり促進したりするコレステロール全てを表します。                                  |

# 痛風

|    |   |
|----|---|
| 尿酸 | 体の中でプリン体という成分が分解される時にできる老廃物です。尿酸が増え過ぎたり、腎臓からうまく排泄されなくなると、血液中の尿酸値が高くなります。関節にたまって「痛風」を起こしたり、腎臓に負担をかけることがあります。 |
|----|---|

## 腎機能

|        |   |
|--------|---|
| クレアチニン | 筋肉を動かした時にできる老廃物で、腎臓から尿として排泄されます。腎臓のろ過能力を測る指標で、高値の場合は、腎臓の働きが低下している可能性があります。    |
| eGFR   | 腎臓が血液をどれくらいうまくろ過できているかを表す検査です。年齢・性別・クレアチニン値から計算され、数値が低いほど腎臓の働きが低下していることを示します。 |
| 尿素窒素   | たんぱく質が体内で分解された後にできる老廃物で、大半は腎臓から尿として排泄されます。数値が高い場合は、腎機能低下や脱水などが考えられます。         |

## 電解質

|           |   |
|-----------|---|
| ナトリウム(Na) | 体の水分バランスや血圧、筋肉や神経の働きを調整する大切な成分で、高値の場合は脱水や水分不足、低値の場合は水分バランスの乱れや腎臓・心臓・ホルモンの病気などが考えられます。                           |
| カリウム(K)   | 筋肉や神経、心臓を正常に動かすために必要な成分です。高値の場合は、腎機能低下や脱水などが考えられ、低値の場合は、下痢・嘔吐・利尿薬の影響などで起こることがあります。異常が強い場合には、不整脈などの原因になることがあります。 |
| クロール(Cl)  | 体内の水分バランスや酸性・アルカリ性 (pH) の調整を行う大切な成分です。高値の場合は脱水や腎機能低下など、低値の場合は下痢・嘔吐や腎臓・呼吸器の病気などが考えられます。                          |
| カルシウム(Ca) | 骨や歯を作るだけでなく、筋肉や神経、心臓の働きにも関わる大切な成分です。高値の場合は副甲状腺の病気や脱水など、低値の場合は栄養不足や腎機能低下、ビタミンD不足などが考えられます。                       |

## 炎症反応

|            |   |
|------------|---|
| CRP        | 体の中で炎症や感染が起こると増えるたんぱく質です。高値の場合は、細菌感染や炎症性の病気などが考えられます。 |
| リウマチ因子(RF) | 関節リウマチなどでみられる自己抗体を調べる検査です。高値の場合は関節リウマチなどの病気が考えられます。   |

# 腫瘍マーカー

|        |   |
|--------|---|
| PSA    | 前立腺がんで著明に増加します。前立腺肥大でも上昇しますが、10.0ng/mlを超える場合には前立腺がんを強く疑います。   |
| エラスターゼ | すい臓から分泌される消化酵素の一種を測定します。高値の場合には、慢性膵炎や膵がんなど、すい臓の病気が疑われることがあります。CA19-9とあわせて検査することで、すい臓の状態をより詳しく確認することができます。 |
| CA19-9 | 膵がんや胆道がんなどの消化器がんで高くなることがあります。良性疾患や体質によっても数値が変動するため、他の検査結果とあわせて総合的に判断します。                                  |

## 尿検査

### 尿糖

基準値 (－)

尿中のブドウ糖の有無を調べ、陽性の場合には糖尿病、腎機能障害を疑います。

### 尿蛋白

基準値 (－)

蛋白は通常は尿に現れるものではありませんが、腎臓に異常がある場合に尿にもれでてくる場合があります。

### 尿潜血

基準値 (－)

尿路系の炎症（膀胱炎、尿道炎、腎炎など）、結石などで陽性になります。

### ウロビリノーゲン

基準値 (±)

尿中のウロビリノーゲンが増えると、肝障害や胆道系の通過障害が疑われます。

### 尿比重

基準値 1.005～1.030

尿に含まれている成分と水分の重量比を調べる検査です。低比重で慢性腎炎・尿崩症、高比重でネフローゼ症候群・糖尿病・心不全などが疑われます。

### 尿中pH

基準値 5.0～8.0

通常は弱酸性ですが、食事や体調、運動の影響で5.0～8.0の間で変動します。

### 尿沈渣

#### 白血球

基準値 5未満/HPF

尿路系の細菌性感染症にみられます。腎盂腎炎、膀胱炎などで増加します。

#### 赤血球

基準値 5未満/HPF

尿に血液が混じっていないかを確認します。尿路結石、膀胱炎、腎炎などで増加します。

#### ガラス円柱

基準値 0/WF

蛋白の一種が尿細管腔で貯留したもので、健常人でも激しい運動後にみられることがあります。

#### 上皮細胞

基準値 1未満/HPF

腎・尿路系の細胞が剥離したもので、腎臓や尿路系の炎症が疑われます。

#### 扁平上皮

基準値 1未満/HPF

外尿道口付近の上皮細胞が剥離したものです。

#### 細菌

基準値 (－)

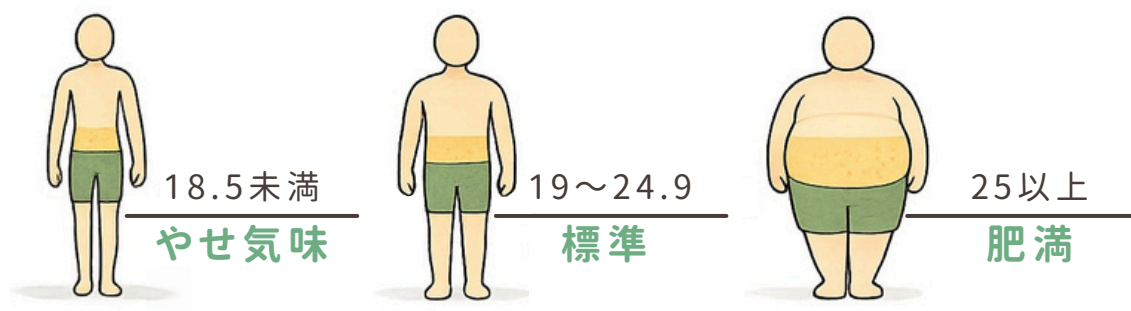
蛋白の一種が尿細管腔で貯留したもので、健常人でも激しい運動後にみられることがあります。

# 身体測定

## BMI・体脂肪率

BMI（体格指数）・・・肥満の程度を示したものの **基準値 22**

$$\text{BMI(体格指数)} = \text{体重(Kg)} \div \text{身長(m)} \times \text{身長(m)}$$



体脂肪率・・・体重のうち脂肪が占める割合を表したものの

**基準値 男性 12.0~22.9% 女性 17.0~27.9%**

## メタボリック判定

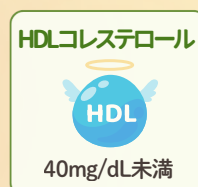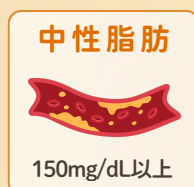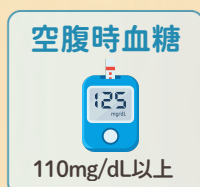
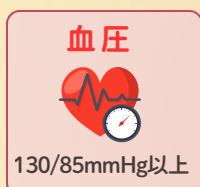内臓脂肪の蓄積に加えて、高血圧・高血糖・脂質異常のうち複数が重なる状態を「メタボリックシンドローム」といいます。放置すると、動脈硬化が進み、心筋梗塞や脳梗塞のリスクが高くなります。

### メタボリックシンドロームの判定基準

#### 腹囲

- ・ 男性：85cm以上
- ・ 女性：90cm以上

上記に加えて、以下のうち2項目以上該当すると「メタボリックシンドローム」と判定されます。



# 感覚器官系検査

## 聴力


1000Hzは日常会話で使われる音域、4000Hzは高い音域の聞こえを調べる検査です。1000Hzでは、30dB以下は正常、50dB以上では難聴の可能性があります。聞こえにくさが続く場合や原因がはっきりしない場合は、耳鼻科の受診をおすすめします。



## 視力


### 遠見視力 (5m)

健診は通常、遠見視力のみ検査します。矯正視力が1.0に満たない場合は、眼鏡を変える等、検討が必要です。




## 眼圧

眼球の中は房水という液体で圧力が保たれています。10~21 mmHg が一般的な正常範囲とされていますが、眼圧が高いと高眼圧症、緑内障が疑われます。低いと網膜剥離、外傷などが考えられます。自覚症状がないまま進行することもあるため、早期発見・早期治療のために大切な検査です。



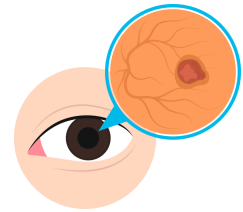
## 色覚

色の違いを正しく見分けられているかを調べる検査です。主に、赤と緑など似た色の区別ができるかを確認します。先天的な体質によるものが多く、日常生活には大きな支障がない場合もありますが、信号・地図・配線の色分けなどが見分けにくいことがあります。



# 眼底

目の奥にある網膜・血管・視神経の状態を調べる検査です。高血圧や糖尿病、動脈硬化などによる血管の変化を確認することができ、全身の健康状態を知る手がかりにもなります。

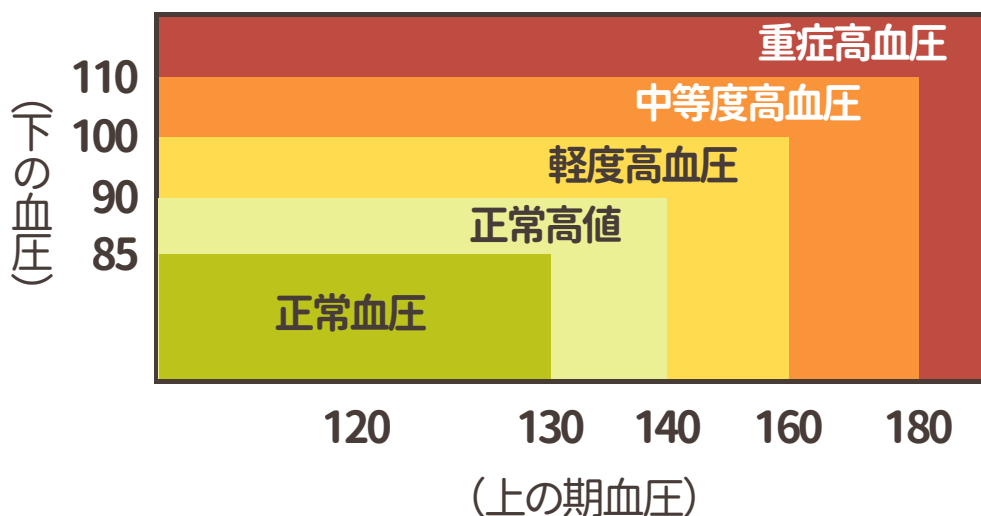
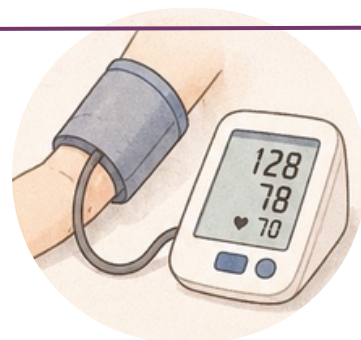


|              |   |
|--------------|---|
| 細動脈狭窄        | 目の奥の血管（網膜の細い動脈）が細くなっている状態です。高血圧や動脈硬化などの影響で見られることがあります。        |
| 細動脈反射亢進      | 網膜の細い動脈が硬くなることで、血管の光り方が強く見える状態です。高血圧や動脈硬化による変化として見られることがあります。 |
| 黄斑上膜（前膜）     | ものを見る中心部分（黄斑）の表面に薄い膜ができています。見え方のゆがみや、かすみの原因となることがあります。        |
| 網膜出血（点状・しみ状） | 網膜の細い血管から出血している状態です。高血圧や糖尿病などが原因となることがあります。                   |
| 点状出血         | 網膜に小さな出血がみられる状態です。糖尿病や高血圧などでみられることがあります。                      |
| 視神経乳頭陥凹の拡大   | 視神経の中央部分のくぼみが大きくなっている状態です。緑内障で見られることがあります。                    |
| 網膜神経線維層欠損    | 網膜の神経線維が部分的に薄くなっている状態です。緑内障の初期変化として見られることがあります。               |
| 視神経乳頭出血      | 視神経付近に出血がみられる状態です。緑内障との関連があることがあります。                          |
| 緑内障性乳頭変化の疑い  | 視神経に緑内障を疑う変化がみられる状態です。眼圧や視野検査などの精密検査がすすめられます。                 |
| 加齢黄斑変性       | 網膜の中心部（黄斑）が障害される病気です。見たい部分が見えにくくなることがあります。                    |
| うっ血乳頭        | 視神経が腫れている状態です。脳圧上昇などが原因となることがあり、精査が必要です。                      |
| 硝子体混濁        | 眼球内の硝子体に濁りがみられる状態です。飛蚊症の原因となることがあります。                         |
| 白内障等の疑い      | 水晶体が濁り始めている可能性があります。見えにくさやまぶしさの原因になることがあります。                  |
| 判読不能         | 写真が不鮮明などの理由で、眼底の状態を十分に確認できなかった状態です。                           |

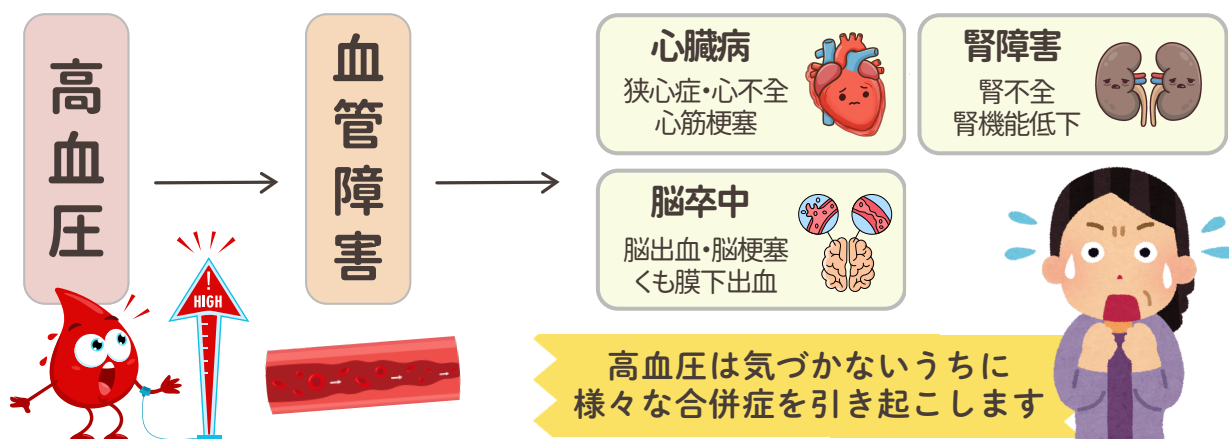
# 循環器系検査

## 血圧

血液が血管の壁を押す力のことで、「上の血圧（収縮期血圧）」は心臓が血液を送り出す時、「下の血圧（拡張期血圧）」は心臓が休んでいる時の圧力を表します。低すぎる場合は、めまいや立ちくらみなどが起こることがあります。



### 血圧が高いと起こる恐れのある合併症



高血圧は自覚症状がほとんどありません。

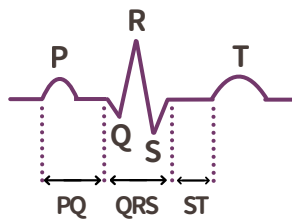
定期的に血圧を測定し、生活習慣を見直すことが大切です。

バランスの良い食事、適度な運動、禁煙、十分な睡眠を心がけてみましょう。



# 心電図

心臓が動く時に発生する電気の流れを記録し、心臓の状態を調べる検査です。要精検、要治療の場合は、必ず循環器内科の医師の診察を受けて下さい。



P波：心房の収縮を表す  
QRS波：心室の収縮を表す  
T波：心室の収縮の回復を表す

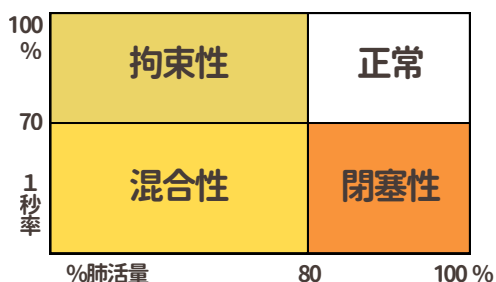|          |  |
|----------|--|
| 異常Q波     | 心臓の筋肉に過去のダメージがある時にみられることがあります。心筋梗塞や心筋症などでみられますが、健康な方でもみられることがあります。                           |
| R波増高不良   | 心臓の電気の波が弱く見える状態です。左心室肥大や回復後の心筋梗塞などでみられることがあります。健康な方にもみられます。受診の要否は判定区分を参照してください。              |
| 左軸偏位     | 心臓を収縮させるための電気の流れが左に偏っています。左心室肥大などの疾患の他に肥満者・高齢者にも見られることもあり、この所見のみではあまり問題にはなりません。              |
| 右軸偏位     | 心臓を収縮させるための電気の流れが右に偏っています。重症肺疾患で心臓に負担がかかるときに見られますが、痩せ型の健康者にも見られます。この所見のみではあまり問題にはなりません。      |
| 左室側高電位差  | 左心室の筋肉が厚くなっている可能性を示す所見です。高身長で若く痩せた男性にもみられることがあります。この所見のみではあまり問題にはなりません。                      |
| ST低下     | 心臓の筋肉への血流不足などでみられることがある所見です。狭心症などの可能性があります。痩せ型の若い健康女性にもみられることがあります。受診の要否は判定区分を参照してください。      |
| 陰性T波     | 心臓の電気の回復に変化がみられる状態です。さまざまな原因で起こり、健康な方や女性にもみられることがあります。受診の要否は判定区分を参照してください。                   |
| 平低T波     | 心臓の電気の回復を示す波が低く平らになっている状態です。心臓への負担や電解質異常などでみられることがあります。健康者にもみられることがあるので、受診の要否は判定区分を参照してください。 |
| I度房室ブロック | 心房から心室へ電気が伝わる速度が少し遅くなっている状態です。健康な若い方にもみられることもあります。受診の要否は判定区分を参照してください。                       |
| WPW症候群   | 心臓に通常とは別の電気の通り道がある状態です。脈が急に速くなり、動悸を感じる場合があります。受診の要否は判定区分を参照してください。                           |

|                   |   |
|-------------------|---|
| PQ短縮              | 心房から心室へ刺激の伝わる時間が通常より短く、刺激伝達路に異常の疑いがあります。心臓の拍動が危険なほどに早くなる可能性があります。発作的に動悸を感じる事があれば、循環器科を受診してください。   |
| 完全右脚ブロック<br>(左脚)  | 心臓の電気信号の右側(左側)への伝達が遅れている所見です。高血圧などいろいろな原因があります。無症状で問題ない場合もありますが、受診の要否は判定区分を参照してください。  |
| 不完全右脚ブロック<br>(左脚) | 心臓の電気信号の右側(左側)への伝達が少し遅れている所見です。無症状で問題ない場合もありますが、受診の要否は判定区分を参照してください。  |
| RSR'パターン          | 右側の心臓への電気の流れに特徴的な変化がみられる状態です。健康な方でもみられることがあります。   |
| 上室期外収縮            | 心臓を収縮させる通常の刺激以外に、主に心房からの刺激で早めに収縮が起こる不整脈です。ほとんどの場合、治療は不要ですが、原因や心房細動に進展する危険性を評価するため、受診をお勧めすることがあります(特に中年女性・高齢者)。判定区分を参照してください。                        |
| 心室期外収縮            | 心臓を収縮させる通常の刺激以外に、心室からの刺激で早めに収縮が起こる不整脈です。動悸を感じるがありますが、症状がなければ経過観察となることもあります。精査の場合には循環器科を受診してください。  |
| 心房細動              | 心房が無秩序に活動し非常に不規則な心拍が生じています。弁膜症・心筋症・甲状腺機能亢進症などで見られます。心房内に血液の塊ができて脳梗塞を起こすことがあります。また、脈が極端に速かったり遅かったりすると、全身に十分な血液を送れなくなり、動悸・息切れが起こります。早めに循環器科を受診してください。 |
| 洞性不整脈             | 呼吸に合わせて脈の速さが変化する状態の可能性が高いです。それ以外の原因で脈の間隔に変化が見られることもあります。受診の要否は判定区分を参照してください。  |
| 低電位差              | 心電図の波形全体が小さくなっている状態です。体質的な要因でもみられる所見ですが、他の検査結果と合わせて判定区分を参照してください。   |
| ST上昇              | 放置してよいものから至急受診を要するものまで、いろいろあるので、判定区分に従ってください。痩せ型の若い男性には正常でも見られます。急性心筋梗塞にも見られるので、胸痛など自覚症状がある場合は、早急に循環器科を受診してください(特に中高年男性、高血圧・脂質異常・糖尿病のある人は要注意)。      |
| ブルガダ型             | 特徴的な心電図変化がみられる状態です。まれに危険な不整脈につながることもあり、失神歴があったり、家族に突然死した人がいる場合には循環器科を受診して下さい。   |

# 呼吸器系検査

## 肺機能

肺がどれくらい空気を取り込み、吐き出せるかを調べる検査です。肺活量や息を吐く速さを測定することで、肺や気管支の働きを確認します。



### ●閉塞性

気管支が狭くなり、息を吐き出しにくくなっている状態です。

### ●拘束性

肺が十分に広がりにくくなり、肺に取り込める空気の量が少なくなっている状態です。

### ●混合性

上記が両方みられる状態です。

### 肺活量

大きく息を吸ったあとにどれだけ多く息を吐き出せるかを調べる検査で、肺の大きさや呼吸する力の目安になります。

### %肺活量 (%VC)

年齢・性別・身長から計算した標準的な肺活量に対する割合を示し、肺の広がりや呼吸機能を確認する指標で、基準値は80%以上です。

### 努力性肺活量

できるだけ強く一気に息を吐き出した時の肺活量を調べる検査で、肺や気管支の病気の確認に役立ち、基準値は予測値の80%以上です。

### ピークフロー

息を一気に吐き出した時の最大の速さを表します。気管支の狭さや喘息の状態確認に役立ちます。

### 1秒量 (FEV1)

息を勢いよく吐き始めてから最初の1秒間に吐き出せた空気の量を調べる検査で、気管支の狭さを確認する指標となり、基準値は予測値の80%以上です。

### 1秒率 (FEV1%)

努力性肺活量のうち最初の1秒で吐き出せた割合を示し、気管支が狭くなっていないかを確認する指標で、基準値は70%以上です。

### 予測肺活量

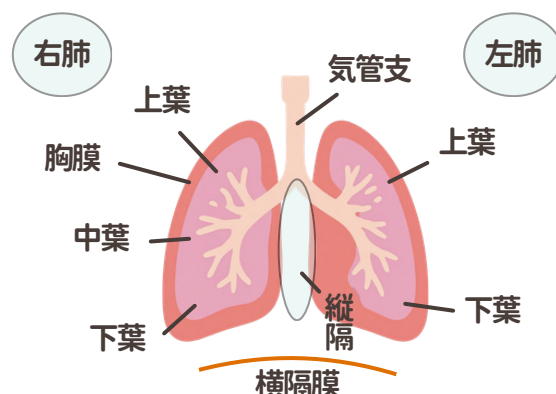
年齢・性別・身長から計算された、その人の標準的な肺活量の予測値です。

### %1秒量

予測される1秒量に対する割合を示し、肺機能の低下の程度を確認する指標で、基準値は80%以上です。

# 胸部X線

胸部の肺・心臓・血管などの状態を調べる検査です。肺結核、肺がん、心肥大、動脈硬化などの発見に有効です。心臓や骨と重なる部分があり、そうした場所の異常の発見にはCTを用いた検査が効果を発揮します。



|         |   |
|---------|---|
| 結節影     | 肺に小さな丸い影がみられる状態です。過去の炎症の跡や良性の変化のこともあります。肺結核や肺腫瘍などでみられることもあります。                      |
| 腫瘤影     | 肺に比較的大きな塊状の影がみられる状態です。炎症や良性腫瘍のこともあります。肺がんなどの可能性もあるため精密検査が必要になることがあります。              |
| 線状影・索状影 | 肺に線のような影がみられる状態です。過去の肺炎や結核などの炎症の跡としてみられることがあります。                                    |
| 瘢痕影     | 肺に炎症や傷が治った後の跡が残っている状態です。過去の肺炎や結核などでみられることがあります。                                     |
| 石灰化陰影   | 肺や胸膜にカルシウムが沈着して白く写る状態です。過去の炎症の跡としてみられることが多い所見です。                                    |
| 肺紋理増強   | 肺の血管や気管支の影が通常より目立っている状態です。気管支炎、心不全、喫煙の影響などでみられることがあります。                             |
| 斑状影     | 肺にまだら状の影がみられる状態です。肺炎や炎症などでみられることがあります。  |
| 粒状影     | 小さな粒のような影が多数みられる状態です。肺結核や慢性の気管支の病気などでみられることがあります。                                   |
| 網状影     | 網目状の影が広がっている状態です。肺の組織が硬くなる肺線維症などでみられることがあります。                                       |
| 肺のう胞・ブラ | 肺の中に空気がたまった袋ができている状態です。破裂して、自然気泡を起こすこともあるため、経過観察が必要な場合もあります。大きくなると破れて気胸を起こすこともあります。 |
| 肺の過膨張   | 肺が通常より膨らんでいる状態です。肺気腫やCOPDなどでみられることがあります。  |

|          |   |
|----------|---|
| すりガラス陰影  | 薄く白くぼんやりした影がみられる状態です。<br>炎症、感染症、間質性肺炎などさまざまな病気でみられます。       |
| 縦隔拡大     | 左右の肺の間にある部分が広がっている状態です。<br>腫瘍や食道拡張、血管の異常などでみられることがあります。     |
| 食道裂孔ヘルニア | 胃の一部が横隔膜を越えて胸側へ入り込んでいる状態です。<br>逆流性食道炎の原因になることがあります。         |
| 胸水       | 肺の周囲に水がたまっている状態です。<br>心不全、肺炎、腎不全などでみられることがあります。             |
| 気胸       | 肺から空気が漏れ、肺がしぼんでいる状態です。<br>ブラという空気の袋の破裂で起こることがあります。          |
| 胸膜肥厚     | 肺を包む膜が厚くなっている状態です。<br>過去の炎症や感染の跡としてみられることがあります。             |
| 胸膜癒着     | 肺を包む膜同士がくっついている状態です。<br>過去の胸膜炎や肺感染症の跡でみられることがあります。          |
| 横隔膜の挙上   | 横隔膜が通常より高い位置にある状態です。体質によることもありますが、腹部のガスや肝臓腫瘍などでみられることがあります。 |
| 脊椎側弯     | 背骨が左右に曲がっている状態です。<br>程度によっては呼吸機能に影響することがあります。               |
| 心陰影の拡大   | レントゲンで心臓が大きく見える状態です。年齢や体型にもよりますが、高血圧や心不全などでみられることがあります。     |
| 大動脈の拡張像  | 大動脈が広がっている状態です。<br>動脈瘤や血管の変化などでみられることがあります。                 |
| 大動脈弓の突出  | 大動脈の一部が張り出して見える状態です。<br>加齢や動脈硬化でみられることがあります。                |
| 大動脈の蛇行   | 大動脈が曲がりながら走行している状態です。<br>加齢や動脈硬化でみられることがあります。               |
| 大動脈の石灰化影 | 大動脈にカルシウムが沈着している状態です。<br>動脈硬化の変化としてみられます。                   |
| 陳旧性陰影    | 過去の肺炎や結核などの炎症の跡が残っている状態です。                                  |
| 肺気腫      | 肺の組織が壊れて肺が膨らみ、呼吸がしづらくなる病気です。<br>喫煙との関連が強い病気です。              |

# 消化器系検査

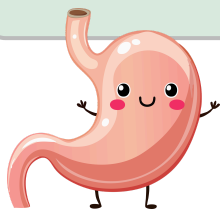## ABC検診（ピロリ菌・ペプシノゲン）

ABC検診は、血液検査で「ピロリ菌感染の有無」と「胃粘膜の萎縮の程度」を調べ、胃がんのリスクを評価する検査です。

### A群

#### 正常な胃です

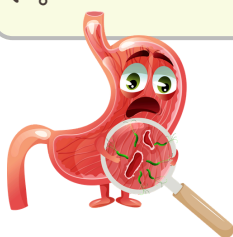
ピロリ菌陰性で、胃粘膜の萎縮はないと考えられます。



### B群

#### 胃がん発生リスクがやや高いです

ピロリ菌感染していますが、胃粘膜の萎縮は進んでいないと考えられます。胃内視鏡検査を行ってピロリ菌除去をしてください。



### C群

#### 胃がん発生リスクが高いです

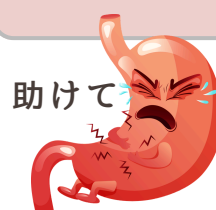ピロリ菌の感染があり、胃粘膜の萎縮が進んだ状態を考えられ、定期的な胃内視鏡検査を行うといいでしょう。



### D群

#### 胃がん発生リスクがかなり高いです

胃粘膜の萎縮が進んでいます。定期的な胃内視鏡検査を行うほうがいいでしょう。



## ピロリ菌

ピロリ菌抗体価 10 U/ml以上 **陽性**

ピロリ菌は、胃の中に住みつく細菌です。感染すると胃の粘膜に炎症を起こし、慢性胃炎や胃・十二指腸潰瘍の原因になることがあります。陽性の場合には現在または過去に感染している可能性があります。必要に応じて胃カメラ検査や除菌治療がすすめられます。

## ペプシノゲン

以下の場合に「**陽性**（萎縮性胃炎の可能性あり）」と判定されます。

- \* ペプシノゲンⅠ：70ng/mL以下
- \* ペプシノゲンⅠ/Ⅱ比：3.0以下

数値が基準を下回るほど、胃粘膜の萎縮が進んでいる可能性があります。

# 便潜血

陽性の場合には、肉眼では確認できない血液成分が検出されます。大腸がん・大腸ポリープ・痔などを疑い、大腸内視鏡等をおすすめします。

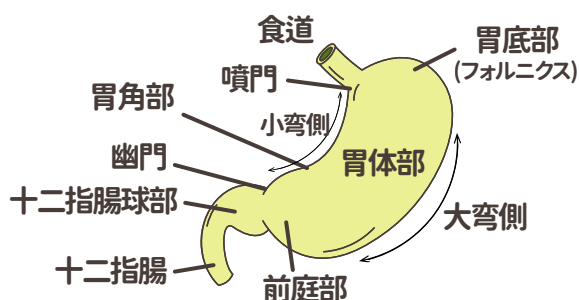
# 腹部エコー

超音波を使ってお腹の中の臓器の状態を調べる検査です。肝臓・胆のう・膵臓・腎臓・脾臓などの大きさや形、腫瘍・脂肪肝・結石などの異常がないかを確認します。

|         |   |
|---------|---|
| 脂肪肝     | 肝臓に脂肪が多くたまっている状態です。<br>肥満、飲酒、糖尿病、脂質異常症などが原因となることが多く、進行すると肝炎や肝硬変につながる可能性があります。 |
| 肝血管腫    | 肝臓の血管が集まってできた良性の腫瘍です。多くは症状がなく経過観察となりますが、大きさによっては定期的な確認が必要です。                  |
| のう胞     | 肝臓に液体の入った袋ができています。<br>多くは良性で、症状がなければ経過観察となります。                                |
| 肝腫大     | 肝臓が大きくなっている状態です。<br>脂肪肝や肝炎などでみられることがあります。                                     |
| 胆のう壁肥厚  | 胆のうの壁が厚くなっている状態です。<br>胆のう炎や胆のうの病気でみられることがあります。                                |
| 胆石      | 胆のうや胆管に石ができています。<br>無症状のこともあります。<br>腹痛や炎症の原因になることがあります。                       |
| 胆のうポリープ | 胆のうの内側にできる小さな隆起です。<br>多くは良性ですが、大きさや形によっては経過観察や精密検査が必要になることがあります。              |
| 腎結石・石灰化 | 腎臓の組織や尿細管にカルシウムが少しずつ沈着した状態が石灰化です。これがはっきりした石になっているのが腎結石です。                     |
| 脾腫      | 脾臓が大きくなっている状態です。<br>感染症や肝臓の病気、血液疾患などでみられることがあります。                             |
| 膵管拡張    | 膵臓の管が広がっている状態です。<br>膵炎や膵臓の病気などでみられることがあります。                                   |
| 腹部大動脈瘤  | お腹の大動脈がこぶ状に拡張している状態です。<br>動脈硬化などが原因となり、大きさによっては治療が必要になります。                    |

## 胃部X線

胃の形や粘膜面の凸凹を、バリウムを使って写し出し、胃潰瘍や胃炎、ポリープ、胃がんなどを調べます。

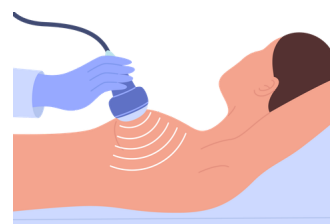

|                |  |
|----------------|--|
| ひだ集中           | 胃のひだが一か所に集まって見える状態です。潰瘍や潰瘍の瘢痕があると見えることが多いです。胃潰瘍の跡や胃がんなどでみられることがあります。   |
| 透亮像・ポリープ       | 胃の内側にイボのようなふくらみがみられる状態です。良性から悪性のものまであります。受診の要否は判定区分を参照してください。  |
| 辺縁の不整          | 胃の壁の輪郭がでこぼこしている状態です。炎症や潰瘍、腫瘍などでみられることがあります。  |
| レリーフ不整 (ひだの乱れ) | 胃のひだが太くなったり乱れたりしている状態です。胃炎、胃潰瘍、胃がんなどでみられることがあります。  |
| 粘膜異常 (不整)      | 胃の粘膜が荒れたり、ただれている状態です。慢性胃炎や胃潰瘍・胃がんなどの炎症でみられることがあります。  |
| 食道裂孔ヘルニア       | 胃の一部が横隔膜を越えて胸側へ入り込んでいる状態です。逆流性食道炎の原因になることがあります。  |
| 憩室             | 食道・胃・十二指腸の壁に小さな袋状のくぼみがある状態です。多くは生まれつきで、症状がなければ心配ないことがほとんどです。しかし、まれに食べ物が中に長く溜まって炎症を起こすことがありますので、年に1度検査をすることが望ましいです。 |
| 狭窄             | 通常ふくらむべき場所が狭くなっている状態です。炎症や潰瘍の跡、腫瘍などでみられることがあります。   |
| 変形・拡張不良        | 胃や十二指腸の形が変わったり、十分に広がりにくくなっている状態です。潰瘍の跡や炎症などでみられることがあります。   |
| 胃下垂            | 胃の位置が通常より下がっている状態です。痩せ型の方に多くみられ、病気ではないことがほとんどです。   |
| 瀑状胃            | 胃の上部が折れ曲がった形をしている状態です。体質的なことが多く、これ自体が疾病というわけではありません。胃もたれや不快感が続くようでしたら、精密検査が必要です。                                   |
| ニッシェ           | 胃の粘膜がただれてくぼみができている状態です。主に胃潰瘍でできることが多く正確な診断のために胃カメラ検査をお勧めします。   |

# 婦人科系検査

## 乳エコー

乳房に超音波をあてる検査です。乳房の表面組織や乳管の状態の変化、乳房の深部にあるしこり発見に有効とされています。また、しこり自体の状態を詳しく調べる事もできます。




|        |   |
|--------|---|
| のう胞    | 乳腺から分泌される液体が、乳管内に袋状に溜まったものです。一般的に良性であることが多く、治療の必要はありません。  |
| のう胞内腫瘍 | のう胞の袋の中に充実性腫瘍（細胞成分）が含まれるものです。良性腫瘍であればのう胞内乳頭腫など、悪性腫瘍であればのう胞内がんなどがあります。                           |
| 線維腺腫   | 乳腺とその周囲にある繊維部分が増えて、硬いシコリになったものです。良性の腫瘍のひとつで、がん化することはありません。この腫瘍は10代以後、20～30歳代の女性に多く発症します。        |
| 充実性腫瘍  | 正常とは異なる細胞成分で満たされている組織の塊のことです。   |
| 乳管内腫瘍  | 乳管が拡張し、内部に腫瘍がある状態です。明らかに良性と判断されるものは、乳管内乳頭腫と記載されます。基本的に乳管内腫瘍は細胞検査で良悪性を判断し、変化がないか定期的に経過観察が勧められます。 |
| 乳腺腫瘍   | シコリのように見える所見があるということです。形の大きさ、境界や内部の性状から精密検査を要するかどうか判断します。                                       |
| 乳管拡張   | 乳管が拡張している状態です。乳腺の分泌過剰や、炎症によるもの、腫瘍などが原因で拡張します。多くは無症状ですが、乳頭から茶褐色や血液が混じった分泌物を生じる場合には、早急に受診が必要です。   |

## カテゴリーとは

がんの疑いの程度に応じて5つのカテゴリーに分類されています。カテゴリー3以上は、「精密検査』を行う必要があります。

|        |                          |
|--------|--------------------------|
| カテゴリー1 | 異常がない                    |
| カテゴリー2 | 良性と考えられる                 |
| カテゴリー3 | 良性の可能性が高いが、悪性（がん）を否定できない |
| カテゴリー4 | 悪性（がん）が疑われる              |
| カテゴリー5 | 悪性（がん）と考えられる             |



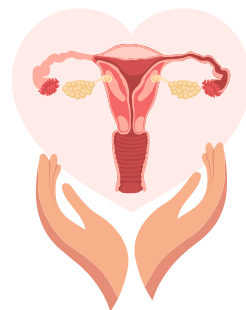
# 子宮細胞診



子宮頰部の細胞を採取し、がんや前がん病変の有無を調べる検査です。

|                  |                      |  |
|------------------|----------------------|--|
| NILM             | 陰性                   | 異形成を含めた子宮頸がん心配な細胞は見られませんが、カンジダやトリコモナス、細菌性膣症、萎縮性膣炎、膣炎などの変化がある場合も、NILMになります。次回の定期検診（1～2年後）を推奨します。  |
| ASC-US           | 意義不明な異型扁平上皮細胞        | 軽度の細胞変化がみられました。炎症などによる一時的な変化のこともあります。HPV検査で感染の有無を確認して下さい。HPV陽性の場合は精密検査へ。HPV陰性の場合は定期検診（1年後）となります。   |
| LSIL             | 軽度扁平上皮内病変            | ハイリスクHPV感染に伴う、軽度の細胞変化がみられています。現時点では軽い変化の段階であり、すぐに子宮頸がんを疑う状態ではありません。HPV感染は多くの場合、体の免疫力によって自然に排除されます。ただし、一部では細胞変化が持続・進行することがあるためHPV検査を行ってください。HPV陽性の場合は精密検査へ。HPV陰性の場合は定期検診（1年後）となります。 |
| ASC-H            | 高度異形成を否定できない異型扁平上皮細胞 | ハイリスクHPV感染に関連した、やや強い細胞変化がみられています。「HSIL（高度異形成）」という、がんの前段階に近い変化や、ごく早期のがんを完全には否定できない所見です。HPV検査の結果を待たずに、すぐに精密検査（生検など）を行います。  |
| HSIL             | 高度扁平上皮内病変            | 細胞の変化が進み、非浸潤性か浸潤性のがんの細胞、もしくははなりかけの細胞（病変）が確認された状態です。HPV検査の結果を待たずに、すぐに精密検査（生検など）を行います。   |
| SCC              | 扁平上皮がん               | 速やかに精密検査（生検など）を行い、治療へ。   |
| AGC              | 腺異型または腺癌疑い           | 速やかに精密検査（生検など）を行い、治療へ。   |
| AIS              | 上皮内腺癌                | 速やかに精密検査（生検など）を行い、治療へ。   |
| Adenocarcinoma   | 腺癌                   | 速やかに精密検査（生検など）を行い、治療へ。   |
| other malignancy | その他の悪性腫瘍             | 速やかに精密検査（生検など）を行い、治療へ。   |
| 不適正標本            | 判定不能                 | 再検査  |

## 子宮内診



子宮の大きさ、傾き具合、子宮筋腫などの腫瘍の有無、卵巣の大きさなどを診察します。

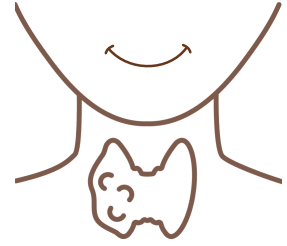|        |  |
|--------|--|
| 子宮筋腫   | 子宮にできる良性のこぶです。症状がなければ経過観察となることもあります。月経量増加や貧血、腹部の張りの原因になる場合があります。       |
| 子宮腺筋症  | 子宮内膜に似た組織が子宮の筋肉内に入り込む状態です。月経痛や月経量増加の原因となることがあります。                      |
| 子宮内膜症  | 本来子宮内にある子宮内膜に似た組織が、卵巣や骨盤内など子宮以外の場所にできる状態です。月経痛、腰痛、性交痛、不妊の原因となることがあります。 |
| 卵巣嚢腫   | 卵巣に袋状の腫れがみられる状態です。良性のことが多いですが、大きさや種類によっては精密検査が必要です。                    |
| 子宮内膜肥厚 | 子宮内膜が厚くなっている状態です。月経周期による変化の場合もありますが、不正出血がある場合は追加検査を行うことがあります。          |
| 頸管ポリープ | 子宮の入り口にできる小さなできものです。良性がほとんどですが、不正出血の原因となることがあります。                      |
| 帯下増加   | おりものが多い状態です。炎症や感染症による場合があります。  |
| 萎縮性変化  | 閉経後によくみられる変化で、女性ホルモン低下により膣や子宮頸部が薄く乾燥しやすくなった状態です。                       |

20歳以上は  
「2年に1度」  
受診しましょう



# 甲状腺検査

甲状腺検査は、首にある「甲状腺」の働きを調べる検査です。甲状腺ホルモンは、体の代謝や体温、脈拍などを調整する大切な働きをしています。



## 血液検査 (TSH・FT3・FT4)

|     |   |
|-----|---|
| TSH | TSHは、脳から分泌される「甲状腺を働かせるホルモン」です。甲状腺機能のバランスを確認するための重要な検査です。TSHが高い場合は甲状腺機能低下症、低い場合は甲状腺機能亢進症などが考えられます。 |
| FT3 | FT3は甲状腺ホルモンの一つで、体の代謝を活発にする働きがあります。数値が高い場合は、甲状腺ホルモンが多く出すぎている状態、低い場合は不足している状態が考えられます。               |
| FT4 | FT4は甲状腺から分泌される代表的なホルモンで、体温やエネルギー代謝の調整に関わっています。高値では甲状腺機能亢進症、低値では甲状腺機能低下症などが考えられます。                 |

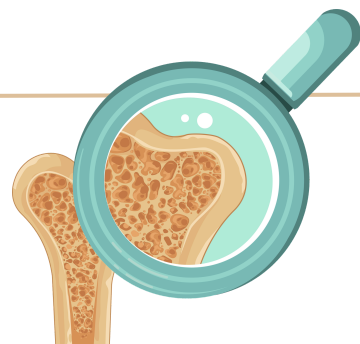## 甲状腺エコー

|       |  |
|-------|--|
| のう胞   | 甲状腺内に液体のたまった袋ができている状態です。多くは良性で、経過観察となることが多い所見です。       |
| 石灰化   | 甲状腺にカルシウムが沈着している状態です。良性の場合もありますが、精密検査が必要になることがあります。    |
| 内部不均一 | 甲状腺の内部が均一ではなく、まだらに見える状態です。橋本病などの慢性的な炎症で見られることがあります。    |
| 甲状腺腫大 | 甲状腺全体が大きくなっている状態です。バセドウ病や橋本病などでみられることがあります。            |
| 甲状腺結節 | 甲状腺にしこりがみられる状態です。多くは良性ですが、大きさや形によっては精密検査が必要になることがあります。 |
| 低エコー域 | 周囲より黒っぽく見える部分がある状態です。炎症や結節などでみられることがあります。              |

# 骨粗しょう症検査

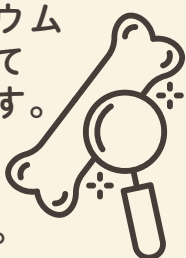## 骨密度

骨の強さや骨量を調べ、骨粗しょう症の有無や骨折のリスクを確認する検査です。加齢や閉経、運動不足などにより骨密度は低下しやすくなるため、早期発見と予防に役立ちます。



### 骨密度 (g/cm<sup>2</sup>)

骨にどれくらいカルシウムなどの骨成分が含まれているかを表した数値です。数値が低いほど骨が弱くなり、骨折しやすくなる可能性があります。




### 同年比較 (%)

同年代の平均骨密度と比較した割合です。同年代の平均を100%として表示しており、数値が低いほど骨密度が平均を下回っていることを示します。



### 若年比較 (YAM値) (%)

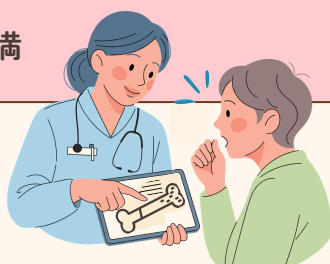骨量が最も多い20~44歳頃の健康な方の平均骨密度と比較した割合です。若年成人の平均を100%として、現在の自分の骨密度が何%であるかを比較した数値です。



## 骨密度の判定基準

| 判定        | 若年比較 (YAM値) の目安 | 説明                        |
|-----------|-----------------|---------------------------|
| 正常        | 90%以上           | 骨量が十分で、骨折リスクは低い           |
| 骨量減少      | 80%以上~90%未満     | 骨密度がやや低下、注意が必要            |
| 骨粗しょう症の疑い | 80%未満           | 骨折リスクが高く、治療や生活習慣改善が推奨される。 |

40歳を過ぎたら、2~3年に1回の定期検査がおすすめです！





美浜ホームクリニック・健診プラザ